リレー講座

診療に役立つ核医学の基本－専門医試験も見すえ－「心臓核医学（２）」

福島　賢慈　FUKUSHIMA Kenji

《はじめに》

本コーナーでは日本核医学会専門医試験を控えている医師を対象として過去数年間の専門医試験の循環器領域において要求されている知識や理解度，また出題傾向を分析し専門医取得のために必要とされる心臓核医学のレベルを確認する。今回は実践編として読影の基本から冠動脈病変の検出をはじめとした診断及び病態・重症度を評価するに至るまでのプロセスを過去問を使ってまとめてみたい。

《基　本》

１．SPECT・polar map画像の見方，集積形態からの判定そして冠動脈支配領域について

現在でも多くの施設で短軸，長軸でのSPECT像を用いて評価を行っていると思われるが，読影をスムーズに進めるためには横並びに並んだ短軸，長軸画像のそれぞれのスライスの位置関係に慣れる事とそこから３次元の左室が容易にイメージできる必要がある。SPECT画像では施設毎で表記方式，レイアウト（心尖部～基部表示の順番や負荷安静画像の並び方など）が異なるため当然過去問でもそれが反映されている。表示の順番やオリエンテーションを必ず確認し，慣れておく必要がある。負荷安静心筋SPECTにおける画像所見は集積改善＝虚血，恒久性集積低下＝梗塞という基本で読影すると思われるが，近年はソフトウェア解析で%uptakeから数値上で判定することが多い。現時点では専門医試験の過去問ではカラースケールなどを参照に視覚的に評価して解かせる問題ばかりだ。冠動脈の支配領域についても一定の知識が求められるだろう。日常ではBull's eye mapあるいはpolar mapが広く用いられており過去問でもSPECTの断層画像とpolar mapを提示して読影させる問題が見られる。多くみられる，またある意味出しやすい問題としては左前下行枝と対角枝とを鑑別させる症例だ。実際に過去問で例を挙げて説明してみたい。

２．重症虚血を示唆する付加価値的な所見

心筋シンチグラフィの読影では機能解析画像と併せることにより部分的な潅流異常所見のみでなく，それだけでは見逃されてしまう重症虚血を検出し得る。実臨床でも遭遇し，過去問においても非常によく出題されるのは負荷時一過性心拡大（transient ischemic dilatation=TID），負荷時に左室駆出率（ejection fraction=EF）が低下する負荷時一過性心機能低下（post stress dysfunction or stunning）だ。TIDは広範囲の内膜下虚血に起因すると考えられる負荷時の内腔拡大様所見で，重症虚血を示唆すると考えられている。また心電図同期SPECTが問題に含まれれば，間違いなく左室機能情報に注目すべきだ。その他に^{201}TlClにおけるwash outの遅延（diffuse slow washout）や，相対的肺集積増加，右室描出などがある。

《実　践》

以下過去問を対象に，虚血部位から冠動脈支配領域を純粋に問う基本問題から始めて，重症虚血を示唆する所見や機能画像と併せての診断，そして負荷試験や多彩な臨床情報が加わる長文問題へと進めて，必要な情報を取り入れて診断するプロセスをシミュレートしてみたい。また実際の専門医試験のように翻弄されやすい選択肢の中から正否を判断していく過程も解説してみたい。

問題１　70歳代，女性。労作時胸部不快感を有する。薬物負荷^{201}TlCl心筋血流SPECTを示す。診断はどれか。１つ選べ。（第８回核医学専門医試験）

a. 左前下行枝領域の虚血
b. 左回旋枝領域の虚血
c. 右冠動脈領域の虚血
d. 対角枝領域の虚血
e. 心筋虚血なし

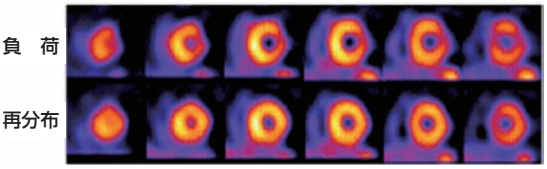

この問題は解説前の説明を素直に使って頂ければ容易に虚血部位診断が出来る。答えはbである。健常例における基部側の集積状態は心筋が弁下部組織へ移行するため中隔側から集積低下～欠損様

東京女子医大 画像診断学・核医学科
〒162-8666　東京都新宿区河田町８－１
Dept of Diagnostic Imaging and Nuclear Medicine, Tokyo Women's Medical University
TEL. 03-3353-8111　PHS. 29898　FAX. 03-5269-7531　E-mail：kfukush4@me.com

に見える。逆に言えば同じ短軸スライス上で中隔の途絶が見えるより先に心尖部側で他の部位(下壁・側壁など)が集積低下となっていれば集積異常を疑う鍵となる。

問題2　60歳代，男性。胸痛を主訴に来院し，^{201}TlCl運動負荷心筋SPECTを施行した。次のうち正しいのはどれか。２つ選べ。(第８回核医学専門医試験)

a. Aは長軸水平断像である
b. 右冠動脈領域の虚血が疑われる
c. 左前下行枝領域の虚血が疑われる
d. 多枝病変の可能性は低い
e. 後期像で左室内腔の拡張がある

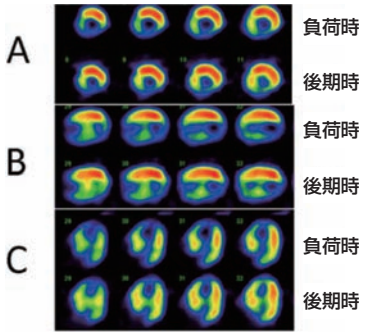

この問題は冠動脈支配領域と灌流所見の基本を問いている。負荷安静で心尖部中隔に集積改善が見られ，後壁にも一部集積改善がある。しかし下壁の一部は高度集積低下が残存している。心尖部については長軸矢状断層像で欠損して見えるが水平像では集積改善が見られる。答えはb，cとなるだろう。cについては心尖部の集積について梗塞と判定してしまうかもしれないが，他の設問から消去法で正答に辿り着ける。他の選択肢では正解への一助となるよう心筋SPECT画像の基本オリエンテーションと読影の基本知識を問いている。まず図のAは短軸画像なのでaは否定できるだろう。ここは間違えないようにしたい。広範囲の集積異常であることは明らかなためdは常識的におかしい。またeはTIDの現象を知っているかを聞いたある意味引っかけのような選択肢だ。

次に以下の２問をまとめて解説したい。前壁虚血の支配冠動脈鑑別診断で問題として典型である。前壁の虚血所見の場合，簡単に述べれば中隔側から心尖部まで比較的広い範囲に跨がるのは左前下行枝，前壁のやや外側の集積異常で心尖部を巻き込まない虚血所見は対角枝と考えられる。

問題3　60歳代，男性。労作時息切れを主訴に来院した。運動負荷心筋血流SPECTを示す。診断はどれか。(第６回核医学専門医試験)

a. 右冠動脈領域の虚血
b. 左回旋枝領域の虚血
c. 左前下行枝領域の虚血
d. 左冠動脈対角枝領域の虚血
e. 右冠動脈領域の梗塞と虚血

図では前壁中隔に虚血所見を認め，左前下行枝の病変が示唆されているのは疑いが無い。答えはc。

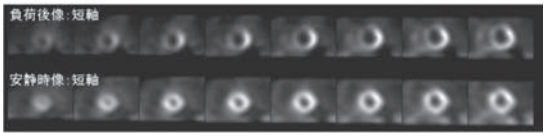

問題4　70歳代，男性。労作時胸痛を主訴に来院した。安静時^{201}TlCl，運動負荷^{99m}Tc-tetrofosmin心筋血流SPECTを示す。診断はどれか。１つ選べ。(第７回核医学専門医試験)

a. 左前下行枝領域の虚血
b. 左回旋枝領域の虚血
c. 右冠動脈領域の虚血
d. 対角枝領域の虚血
e. ３枝にわたる虚血

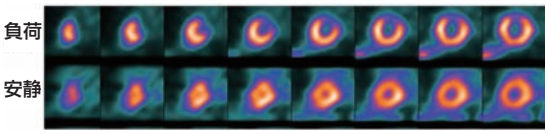

こちらは対角枝病変の問題だ。中隔を巻き込まない前側壁の所見でありaの左前下行枝の虚血とは鑑別がつくであろう。答えはd。その他b，cは容易に除外できるだろう。eについては異論が出るかもしれない。一見したところ負荷時一過性心拡大が否定出来ない所見であり，多枝病変を疑う方もおられるだろう。しかしながら要は“TID=重症虚血を示唆する所見”であり，三枝病変を直接示唆するものではない。重症１or２枝でも，左主幹部病変でもあり得る。

問題5　労作性狭心症症例における運動負荷試験時および安静時心電図同期心筋SPECT像を示す。正しい組み合わせはどれか。(第１回核医学専門医試験)

(１)左主幹部病変
(２)負荷時後側壁の収縮低下
(３)左前下行枝病変
(４)負荷時左室の一過性拡大
(５)PTCAの適応

a. (１)，(２)，(３)　b. (１)，(２)，(５)
c. (１)，(４)，(５)　d. (２)，(３)，(４)
e. (３)，(４)，(５)

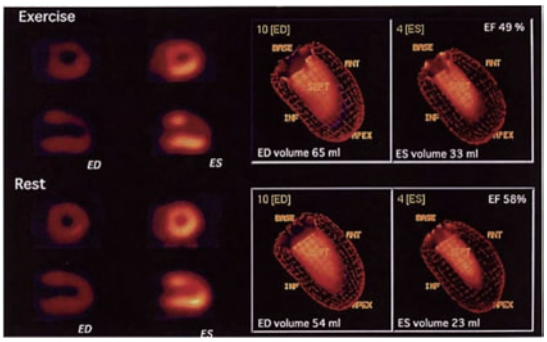

この問題も虚血の部位及び重症度診断である。血流画像からは前壁中隔～前側壁に跨がる虚血を認め，左前下行枝近位が疑われる。また左室volumeの変化から負荷時一過性心拡大を認める。以下設問の説明に入る。まず４は選択すべきとし

て，a,bは消える。あとは壁運動解析に慣れ親しんでいれば，問題の画像で後側壁は裏側となっていて見えないはずだと簡単に気付けるだろう。あとはcかeとなる訳だが，画像では回旋枝領域の情報が乏しいので少し迷うが積極的には疑えず，更に出題年と（当時の）治療方針からすると左主幹部病変に対してはPTCA（現在はPCIと呼ぶ事が多いが…）ではなくCABGが選択されるべきで，答えはeとなろう。

問題6　67歳，男性。糖尿病と高血圧あり。胸痛精査のため，トレッドミル負荷^{99m}Tc-tetrofosmin心筋gated-SPECTが施行された(EF=31.3, EDV=164.4cc, ESV=112.9cc)。所見として正しいのはどれか。（第１回核医学専門医試験）

（１）左前下行枝領域に重症虚血が存在する
（２）左室は拡大し，びまん性壁運動低下を認める。
（３）左冠動脈主幹部病変が疑われる。
（４）予後は比較的良好である。
（５）右冠動脈領域は梗塞と虚血が混在する。

a.（１），（２），（３）　b.（１），（２），（５）
c.（１），（４），（５）　d.（２），（３），（４）
e.（３），（４），（５）

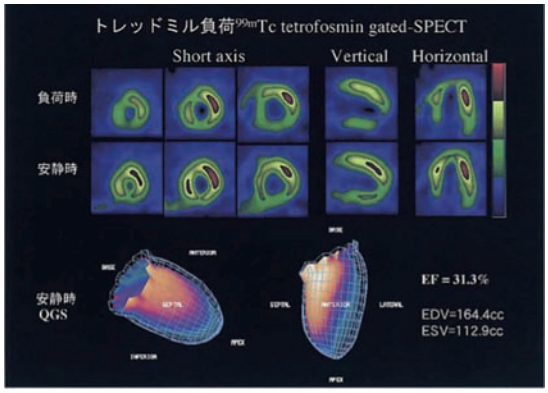

この症例は集積程度及び改善の所見から梗塞と虚血を鑑別し，心電図同期SPECT（gated-SPECTまたは使用ソフトを用いてQGS®と呼ぶ事もある）による壁運動情報から重症度評価をさせる問題だ。心電図同期心筋血流SPECTにおいて，予後不良を示唆する所見は心機能と左室拡大だ。

EFの正常下限は45-50％で，左室サイズ（拡張末期左室容量=end-diastolic volume）の上限は体格により補正が必要だが，上限でも120mL前後の辺りだろう。164.4ccは有意に大きい。これだけで（４）は消去できて，（２）は選ぶべき選択肢と判断できる。この時点でaかbを選択できるだろう。（３）か（５）については画像所見上で回旋枝領域に集積改善があるように考えてしまうかもしれない。しかし（５）の所見は集積程度からはより疑うべき所見で，また冠動脈形態と集積所見から解釈すれば（３）は（１）を包括した内容だ。理屈に合う回答としてはbとなる。

問題7　50歳，女性。糖尿病で経過観察中，歩行時に軽度の胸部症状を伴うようになったため，精査の目的で^{99m}Tc-tetrofosminを用いた心筋シンチグラフィを施行した。短軸断層像と長軸垂直断層像のそれぞれ運送負荷時（上段）と安静時（下段）を示す。次のうち正しいのはどれか。（第５回核医学専門医試験）

（１）検査前の虚血性心疾患の可能性は10％以下である。
（２）前壁中隔に一過性血流低下があり，虚血病変が示唆される。
（３）右心室が描出されており，右心負荷が示唆される。
（４）前壁側壁に一過性血流低下があり，虚血病変が示唆される。
（５）薬物療法や血行再建などの治療の対象になる。

a.（１），（２）　b.（１），（５）
c.（２），（３）　d.（３），（４）
e.（４），（５）

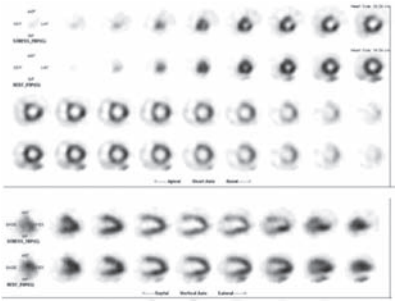

この問題は虚血部位の読影だけでなく，普段の日常臨床で心筋SPECT画像に慣れ親しんでいるかを問う問題である。先の３問をクリアできれば迷う事無く前壁側壁の虚血を指摘し，４を選択できる。冠血行再建術の適応かどうかは虚血の重症度によるが，虚血所見があれば効果的な薬物療法（optimized medical therapy）が必要になるのは当然だろう。従って４,５は容易に選択できる。右室については重症虚血病変では右室の相対的集積増加（左室のtotal count減少による。右室のcount上昇ではない！）により右室描出が顕著となる事があるが，通常でも淡く右室は見えている。

問題8　50歳女性。１年前より労作時の胸部圧迫感を訴え受診した。症状から狭心症が疑われ入院となった。冠危険因子として高血圧，高脂血症，喫煙歴がある。負荷心電図及び負荷心筋血流SPECTを図に示す。運動負荷心電図ではトレッドミルでBruce IIまで，心筋血流SPECTには^{99m}Tc-tetrofosminを用いている。次の中で正しいのはどれか。（第２回核医学専門医試験）

（１）安静心電図では異常を呈していないが，負荷心電図で前壁に虚血所見が見られる。
（２）負荷心筋血流SPECTで前壁の一過性虚血病変が示唆される。
（３）負荷心電図所見と負荷心電図SPECTでは異常の解離を呈している。
（４）冠動脈造影検査を行う必要があると考える。
（５）異常を呈している領域は大部分が梗塞心筋と考えられる。

a.（1），（2），（3） b.（1），（2），（5）
c.（1），（4），（5） d.（2），（3），（4）
e.（3），（4），（5）

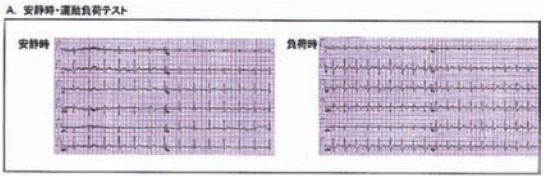

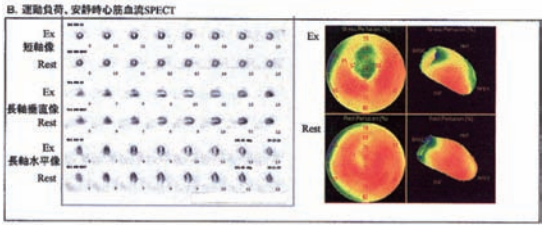

この問題は心電図所見とSPECT・polar map画像の所見との対比で設問に答える形式となっている。まずここで運動負荷試験のプロトコールを確認してみたい。心臓核医学診療における運動負荷検査は大きく２種類ある。トレッドミル（ベルト上のランニング：傾斜角度による負荷）とエルゴメーター（自転車ペダル：加重による負荷）だ。トレッドミルは主にBruceプロトコール（３分おきで傾斜角度をあげる）あるいはその変法が用いられている。エルゴメーターの場合はRamp負荷法（１分おきに15～20wattずつ重さが加わる）がよく用いられる。いずれにせよ運動負荷充分量の評価はrate pressure product（RPP＝収縮期血圧×心拍数＞25000）で判定される。本症例ではBruce stage IIなので少なくとも６分間の運動だったことは推察できるが心拍数や血圧についての情報は無い。心電図は少し見づらく，心電図変化については所見を読み取るのが困難かもしれない。しかし画像所見に忠実に答えていけば問題なく選択できる。症例は前壁の虚血で左前下行枝近位の病変と考えられる。従って（２）をまず選択すべきで（５）は間違い。冠動脈病変の精査は必要で（４）は当然選択肢となる。正答はdとなる。その他（１），（２）については，心電図上はっきりした虚血性変化は見られない。負荷心電図の陽性・陰性に関わらずシンチグラフィで血流異常が検出されることにはよく遭遇する，というより運動負荷心電図の診断精度を考えれば想像に難くない。

問題９　75歳男性。1995年頃から労作時の息苦しさを自覚し，近医にて狭心症の診断を受け経過観察されていた。1998年当院循環器外科でCABG３枝（LITA-LAD+GEA-４PD，４AV）施行された。2001年頃から歩行時両下肢の痛みを出現，徐々に症状悪化し，ASOの診断で2005年８月右腸骨動脈ステント，2006年４月F-Pバイパス術施行。ADL改善に伴い労作時の息苦しさを自覚し，体動時の胸痛が頻回に起こるようになったため，当科循環器内科受診となった。Holter心電図にて胸部症状出現時に心電図変化を認め，８月７日精査目的で入院となった。図に安静時・運動負荷時の心電図および負荷心筋血流SPECTの画像を示す。正しいのはどれか。（第４回核医学専門医試験）

（１）心電図上，負荷にて有意な虚血所見を認める。
（２）左室拡大があり，心機能低下が示唆される。
（３）前壁に明らかな虚血所見を認める。
（４）下側壁に明らかな虚血所見を認める。
（５）血行再建の適応ありと考えられる。

a.（1），（2），（3） b.（1），（2），（5）
c.（1），（4），（5） d.（2），（3），（4）
e.（3），（4），（5）

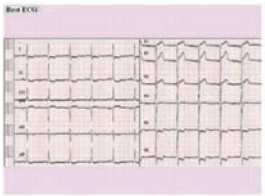

ST:II $V_{4\text{-}6}$ down slope 1㎜低下



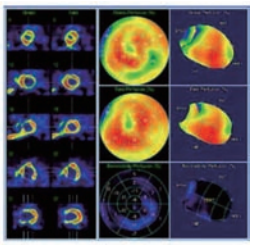

この問題も提示された画像を先ず正確に評価することに努めれば，長文に翻弄されること無く正答に辿り着ける。しかし注意が必要なのはCABG症例は治療前の狭心症と異なり，バイパス血管の吻合先などで灌流所見も影響される。通常既知の狭窄病変より抹消のgraft-ability（十分な血管径）が保持されている血管へバイパス吻合を行うため吻合部手前から枝分かれした末梢は虚血所見を認めることがある。例えば左前下行枝に高度狭窄があり，末梢側へバイパスした場合は中隔枝の灌流領域に虚血所見が見られる場合がある。以下問題を解説しよう。本症例はCABG後のバイパス不全の症例で，下側壁に有意な集積改善を認め，GEA-４PDのgraft不全が疑われる。血行再建の適応と考えられる。前壁～前側壁の虚血所見については先に説明したバイパス吻合部手前の虚血所見の可能性もあり，積極的にはとれない。迷う受験者もいるかもしれない。心電図のST変化については，簡単にレビューしておこう。ST低下は３種類の代表があり，slow rising（上昇型），horizontal（平坦型），sagging（下降型）だ。後者２つは虚血病変を示唆する変化として認知されている。本症例の心電図を見てみると明らかに負荷時の平坦型ST低下が顕著である。ここは読めるようにしておきたい。また他の選択肢を見てみると（２）は心機能解析は提示されていないので答えられない。

問題10　60歳代，男性。高血圧および慢性腎機能低下にて加療中，非典型的な胸部症状があるため虚血性心疾患を疑って負荷心筋血流シンチグラフィを行った。現在安静時血圧は150/95，eGFRは51.7である。図はそれぞ

れ上段が負荷時，下段が安静時の心筋SPECT像を示す。次の記載について誤っているのはどれか。２つ選べ。（第８回核医学専門医試験）

a. 高血圧，慢性腎機能低下ともに冠動脈疾患のリスク因子である。
b. 高血圧，慢性腎機能低下があるため，運動負荷は禁忌であり，薬剤負荷に切り替えることが望ましい。
c. 心拡大があり，心機能は低下している。
d. 前壁，中隔，心尖部に広範囲の虚血病変が見られる。
e. 負荷時一過性内腔拡大があり，重症虚血病変の存在が示唆される。

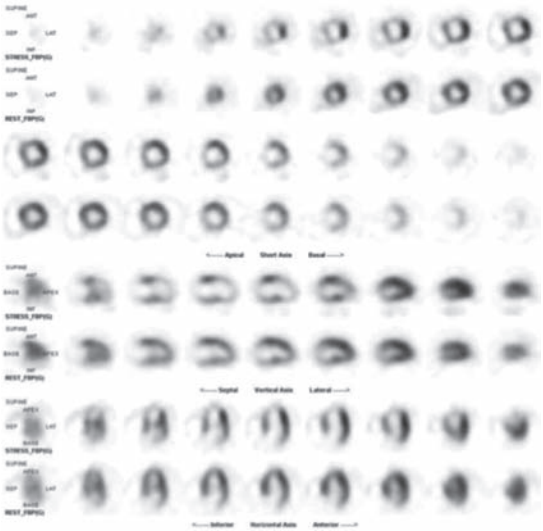

この問題では一見幅広い知識が要求されているようで，実は集積所見を確実に押さえることが出来ればほぼOKだ。負荷安静で前壁・心尖部・中隔に集積改善があり，内腔の縮小が見られる。それだけで正しいd，eを外せると判る。後は消去法となるが冠危険因子について基礎知識があればaは正しいと判るので，自ずと正解はb，cとなる。解説するとbについては，まず腎機能低下，高血圧そのものは運動負荷禁忌にはならない。負荷前の安静時血圧が高いと確かに負荷は施行しにくい状況となるかも知れないが，コントロールされていれば問題ないはずだ。cは視覚的に著明な心拡大を認めればそれについてはコメント可能だが，左室容量・壁運動解析データが記載されていないので左室機能については評価出来ないはずだ。

問題11　70歳代，男性。糖尿病，脂質代謝異常症，気管支喘息で内服加療中である。半年前から労作時の胸痛を自覚していた。最近症状がやや強くなったため近医からの紹介受診となる。診察所見では特記すべき異常はなく，安静時心電図や心エコーも正常所見であった。^{99m}Tc-tetrofosminでによる運動負荷心筋SPECTを施行した。自転車エルゴメーターによる負荷で負荷時間は５分40秒。最大負荷量は50watt。負荷中止理由は胸痛と心電図変化（V_5，V_6誘導で-３mmの水平型ST低下）。心拍数は負荷前85/分，最大負荷時94/分，血圧は負荷前130/81mmHg，最大負荷時163/86mmHgであった。負荷時と安静時の心筋SPECTならびにQGSソフトウェアによる解析結果を示す（負荷時EF=53%，安静時 EF=70%）。正しいのはどれか。２つ選べ。（第８回核医学専門医試験）

a. 検査前確率の低い症例である。
b. 負荷量が不十分でありアデノシン負荷を選択するべきであった。
c. SPECT像では虚血を示唆する所見に乏しい。
d. QGS解析の結果ではPost stress stunningが認められる。
e. 虚血性心疾患としては低リスクと判定される。



この問題は実に盛りだくさんな内容となっており，検査前確率の話から運動負荷中止基準，薬物負荷の適応・禁忌，また重症虚血を示唆する負荷時一過性心拡大，post stress stunningまで幅広く網羅しており，負荷検査からシンチ読影までを日常で行っていれば答えられる問題ではあるが，ある意味エキスパートレベルである。冠危険因子については先述しているので，検査前確率について述べる。現在の冠動脈疾患の検査前確率のスタンダードモデルはDuke clinical scoreやDiamond & Forrester分類がある。冠危険因子に加えて胸部症状の性状や心電図所見をスコア化して個々の症例で冠疾患を予測するものである。詳細は清書に譲り，試験対策として割り切ってしまえば”冠危険因子を持ち，胸部症状があれば冠疾患を有する確率は高い”という事である。以下解説に入る。先ずaについては糖尿病，脂質異常，また喫煙，家族歴などは冠動脈疾患危険因子として知っていなければならない。従ってこの症例は検査前確率が低い症例ではない。bについては問題文中に胸痛と心電図変化で負荷を中止したとあるが，運動

負荷検査の中止基準について熟知するのは普段負荷検査を施行しない放射線科医や核医学医にとっては難しい。しかし負荷検査の適応と禁忌については知っておく必要がある。従って当設問は気管支喘息の場合，薬物負荷は原則禁忌であることを知っていれば解ける。また実臨床で気を付けなければならないのは気管支喘息や慢性閉塞性肺疾患などではネオフィリンなど気管支拡張剤が投与されている場合があり，血管拡張剤がブロックされてしまう事だ。負荷検査における中止基準まで精通している必要は無いが，薬物負荷検査の原則禁忌・慎重施行（気管支喘息，房室ブロックなどの徐脈性不整脈，圧較差を伴う閉塞機転を有する心疾患＝大動脈弁狭窄症，閉塞性肥大型心筋症）くらいは知識として持っておきたい。従ってbは選択してはならない。SPECT像は小さくてかなり見づらい。これはひょっとしたらcを選択させるためにあえて画像を小さくして詳細な読影をさせたくなかったのかもしれない。ポイントは心内腔が負荷安静で小さくなっているのが確認できるかどうかだ。これは前出のTIDであり，多枝病変などの重症虚血を示唆する所見である。またQGSソフトウェアによる解析で先ず注目すべきはEF値とpost stress stunningである。この症例では負荷時EF低下があり，逆に言うと壁運動解析が出題されれば必ずEF変化に注目すべきだ。

《おわりに》
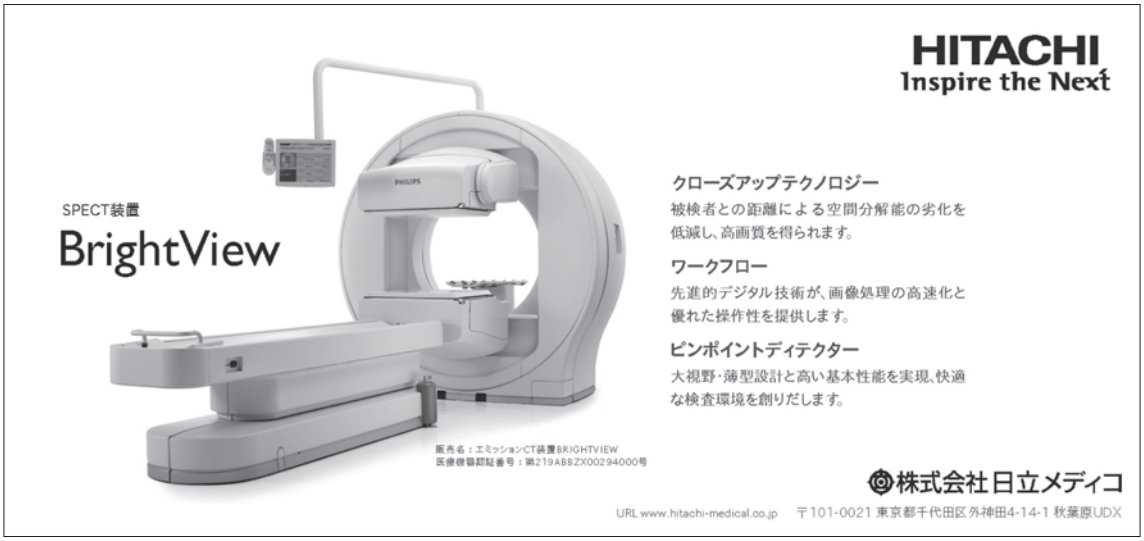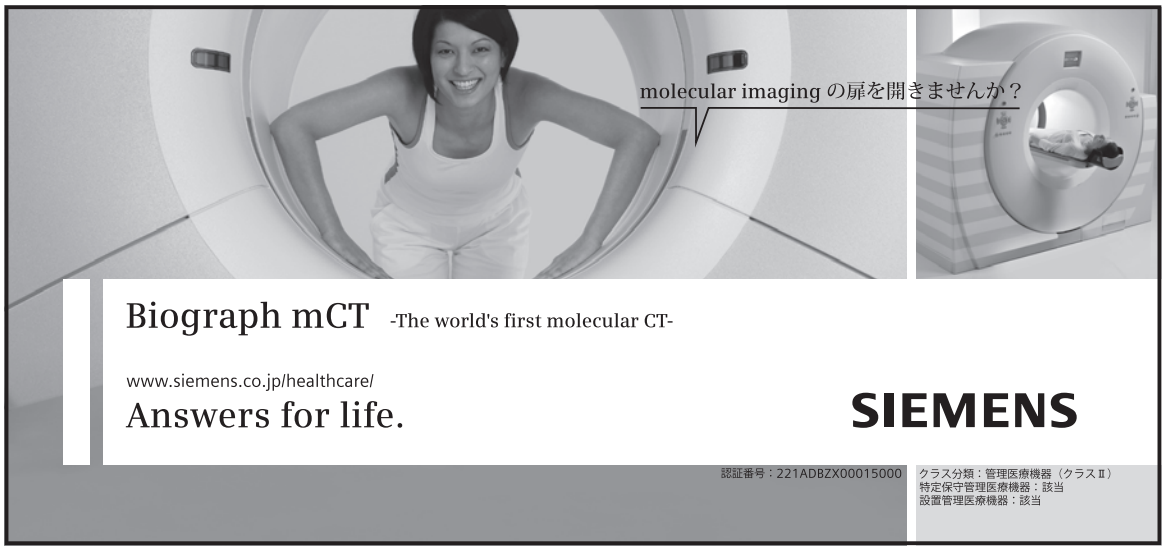
心臓核医学に関する専門医試験レベルの内容について診断プロセスを踏まえながらまとめた。特に画像所見から設問に答える形式に壁運動情報なども追加されており，灌流画像だけでなくソフトウェア解析画像にも慣れておく必要があり，また解析上の正常所見についても一定の知識を求められるだろう。忙しい日常臨床の中で画像や解析所見に慣れ親しみつつ，臨床情報を迅速に消化する技能が求められる。